

Ortodoncia multidisciplinar



Dr. Jaume Janer

Dr. Jaume Janer
Ortodoncia y coordinación.
ClínicasOrtodoncis.
www.ortodonciadultos.com

Dr. Federico Hernández-Alfaro
Cirugía.

Dr. Joan Nart Molina
Periodoncia.

Dra. Berta Eche Boniquet
Cosmética dental.

Barcelona.

Introducción

Presentamos el Tratamiento Multidisciplinar (TMD) de una paciente de 37 años con prognatismo mandibular y mordida cruzada anterior y posterior.

Tratamiento

Casi siempre, las CIII quirúrgicas presentan también una mordida cruzada posterior, que en parte queda resuelta automáticamente al poner las arcadas en CI –antes del tratamiento–. La magnitud de la discrepancia transversal entre las arcadas dentales determinará la técnica quirúrgica a emplear para expandir el maxilar superior.

Cuando la discrepancia transversal es moderada, el maxilar superior se seccionará en cuatro segmentos –tres dentales y uno óseo (parasagital)– para permitir la expansión del mismo. Pero cuando la discrepancia transversal es marcada y los caninos superiores presentan, además, un torque excesivo, el SARPE –expansión rápida del paladar asistida quirúrgicamente– será la opción idónea. Es una sorpresa muy desagradable comprobar tarde, después de la cirugía bimaxilar, que los caninos inferiores no entran en la arcada superior. Por último, cuando la discrepancia es pequeña, el paciente podrá optar por terminar con una mordida cruzada posterior y una arcada superior con poco cambio transversal.

Caso XXXIII: Ortodoncia y cirugía ortognática

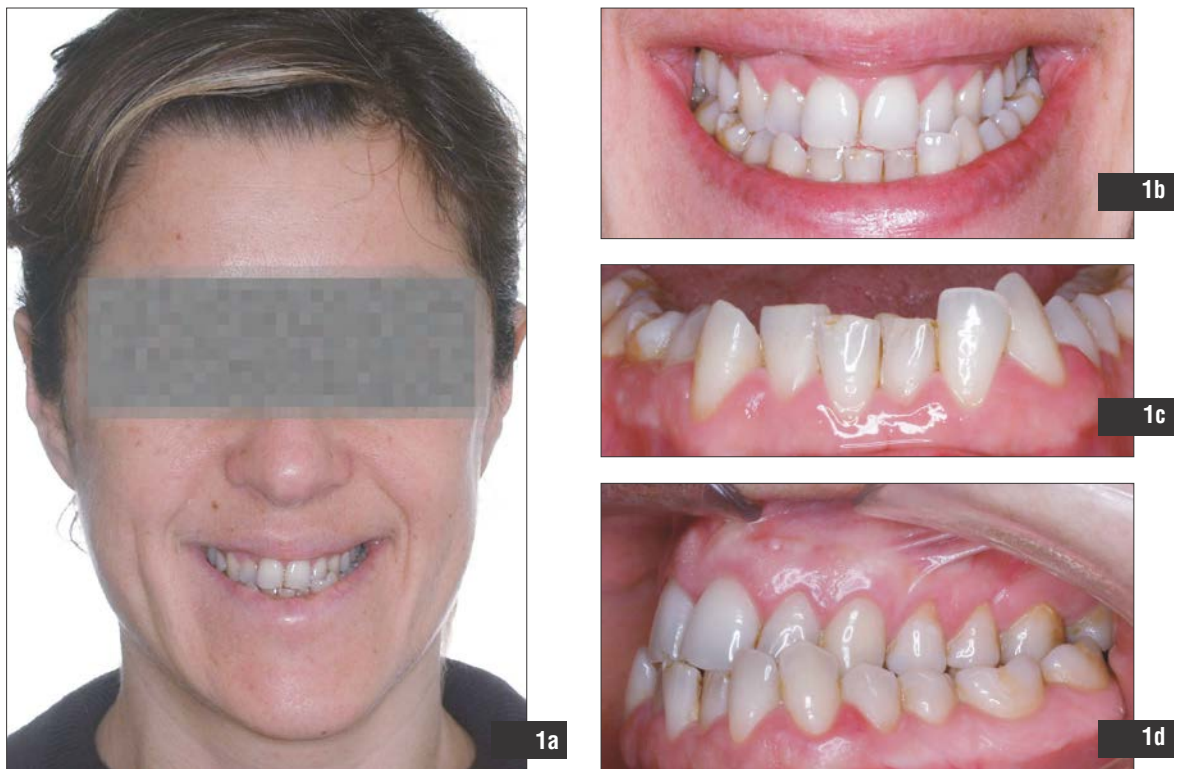

Fig. 1, a-d. Situación inicial antes del TMD: (a) sonrisa, (b) detalle de la sonrisa, (c) Fil y (d) oclusión.

Se originó un espacio interdental a mesial del segundo premolar superior derecho, inmediatamente después de la cirugía, que no se pudo cerrar con la mecanoterapia habitual. La combinación de la mutilación del 14, la expansión quirúrgica y la rotación de 90° del 45 pueden explicar su aparición.

Cirugía: bajo anestesia general hipotensiva, se realizó una osteotomía maxilar tipo Le Fort I, con abordaje mínimamente invasivo (incisión de 2 cm), y la segmentación entre el incisivo lateral y el canino de cada lado para permitir la expansión. Se llevó a cabo el avance del maxilar y se fijó mediante dos miniplacas preformadas y tornillos de titanio.

A continuación, se procedió con una osteotomía sagital bilateral de mandíbula, que permitió el centrado de la misma. Las osteotomías se sujetaron con dos placas y ocho tornillos. Finalmente, se cerraron las incisiones, por planos, mediante sutura reabsorbible.

Resumen: se realizó ortodoncia y cirugía ortognática

Disciplinas: ortodoncia y cirugía ortognática.

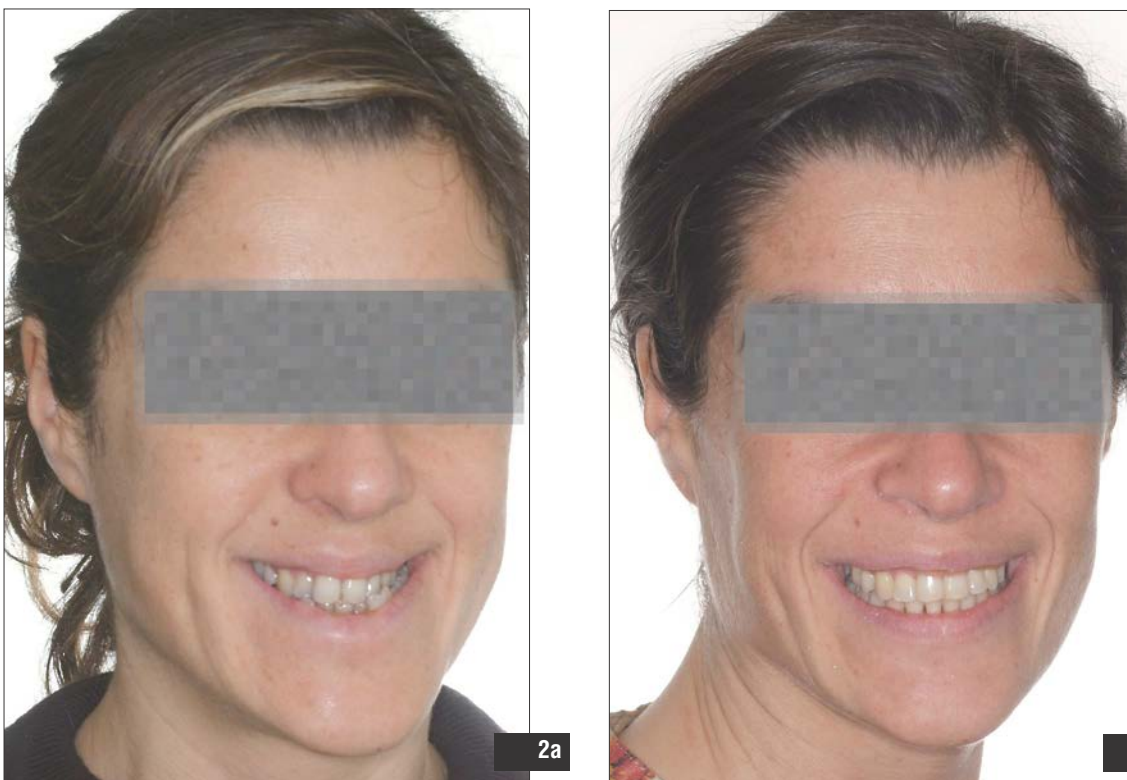

Fig. 2, a-b. Sonrisa, antes y después del TMD.

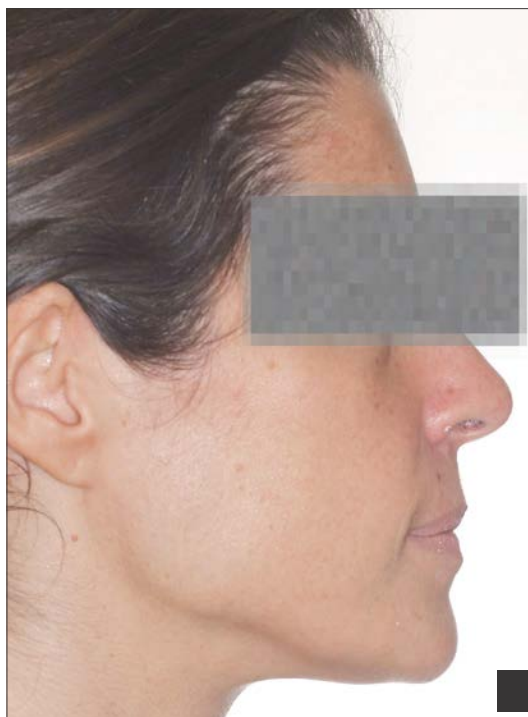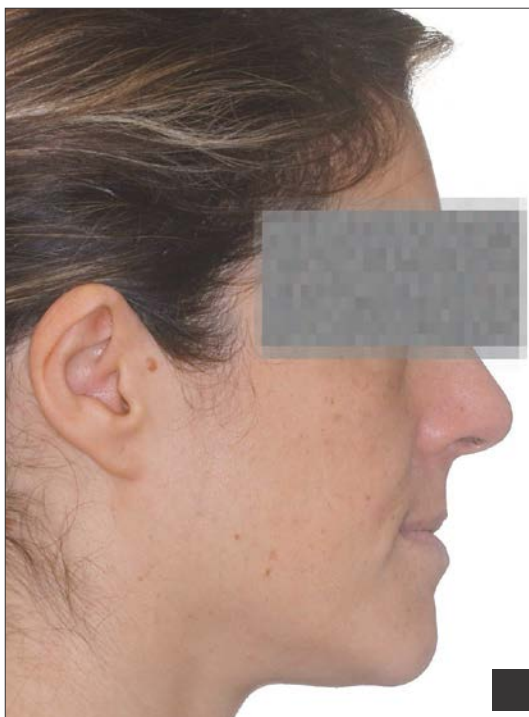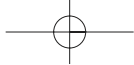
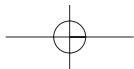


Fig. 3, a-b. Perfil facial, antes y después del TMD.

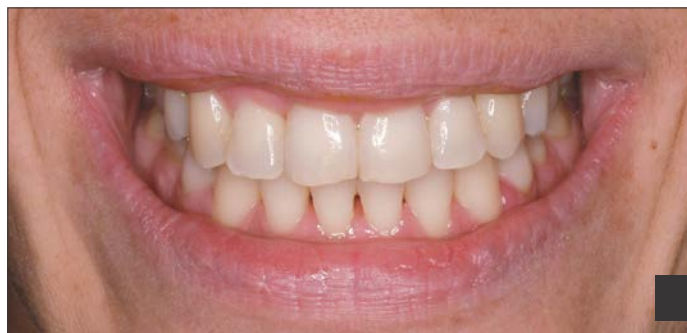
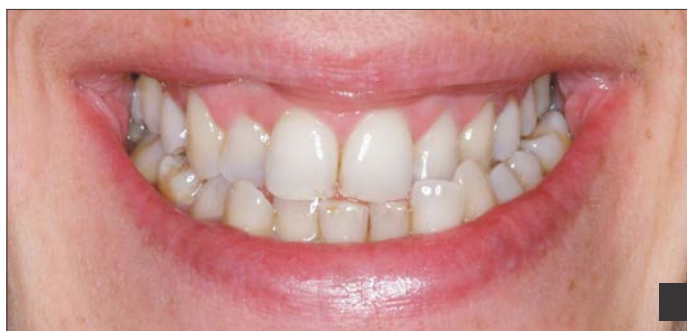
Fig. 4, a-b. Detalle de la sonrisa, antes y después del TMD.



Ficha clínica

- **Paciente:**
 - Edad: 37 años.
 - Inicio ortodoncia: abril de 2010.
- **Resumen diagnóstico:**
 - Patrón esquelético: dólcofacial.
 - Estética: perfil con deficiencia tercio medio • línea sonrisa: muestra encía.
 - Alineamiento maxilar: Irregular ant. (1) • mutilación dental del 15.
 - Alineamiento mandibular: apiñamiento ant. (2) • rotación del 45.
 - Transversal: líneas medias desviadas 4 mm: sup. hacia la derecha • mordida cruzada con maxilar comprimido D+E (2).
 - Sagital: C III D-E • OJ = mordida cruzada • FIS (-0,5).
 - Vertical: mordida abierta D+E (2).
 - Periodoncia: higiene irregular • PsCr (1): con sagrado al sondaje • encía queratinizada de incisivos inferiores, adecuada para el tratamiento.
 - ATM: máxima apertura interincisal sin dolor = 57 mm • diferencia entre mordida en céntrica y en máxima intercuspidadación -CR/CO < 0,5 mm • bruxista • ruidos articulares bilaterales.
- **Tratamiento de ortodoncia multidisciplinaria (TMD): ortodoncia y cirugía ortognática:**
 - **Objetivos TMD:** corregir la mordida cruzada anterior + coordinar las arcadas dentales + armonizar el perfil facial.
 - **Aparatología:** brackets + elásticos +/- microtornillos.
 - **Duración aproximada:** 20 meses.
 - **Retención:** indefinida, fija, con arcos linguales por detrás de los dientes anteriores • removible superior, temporalmente Placa Hawley.
 - **Posibles limitaciones:** cooperación –higiene/aparatos– • mordida superficial • mutilación del 14 y rotación del 45 • pequeñas asimetrías dentales • mordida cruzada posterior • incisivos superiores de diferentes longitudes (gastados).
- **Secuencia y coordinación globales del tratamiento:**
 1. Revisiones dentales –por su dentista–: inicial y a los diez meses.
 2. Inicio de la ortodoncia.
 3. Periodoncia:
 - 3.1. Tratamiento.
 - 3.2. Monitorización.
 - 3.3. Higienes periódicas cada cinco meses.
 4. Radiografías: periódicas.
 5. Cirugía ortognática: bimaxilar, con segmentación del maxilar superior.
 - 5.1. Extracción: 18 (tercer molar superior derecho).
 6. Final de la ortodoncia + retención.
 7. Reconstrucciones dentales con composite: 14, para cierre de espacio residual.
 8. Placa de Hawley
- **Resultados obtenidos con el TMD:** corrección de la mordida cruzada anterior y posterior y armonización del perfil facial, en 17 meses de ortodoncia.

Comentarios: espacio residual a mesial del segundo premolar superior derecho, que se camufló con composite.

(1) ligero, (2) moderado, (3) marcado, (4) severo.

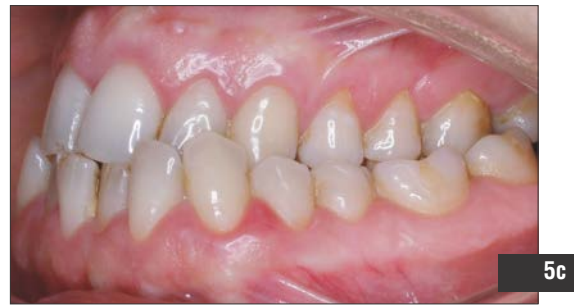
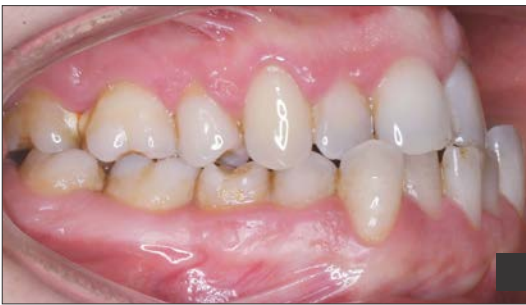
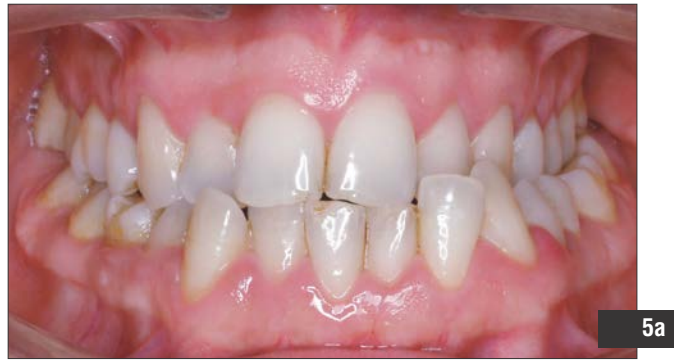Fig. 5, a-c. Oclusión, vistas frontal y laterales, antes del TMD.

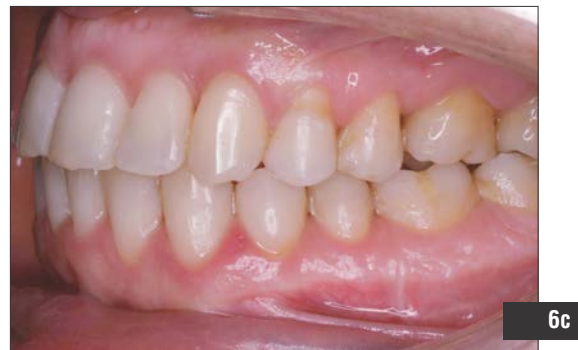
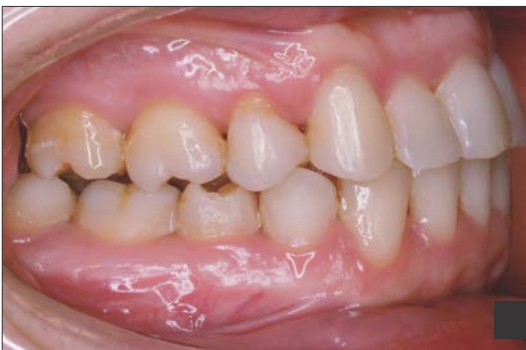
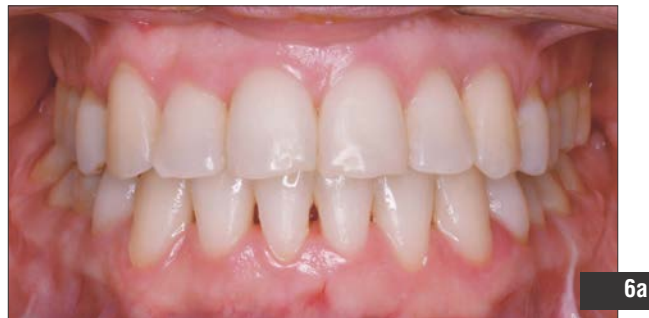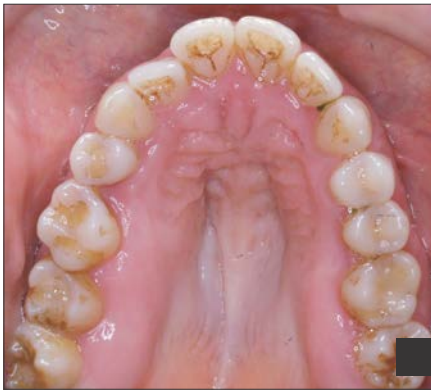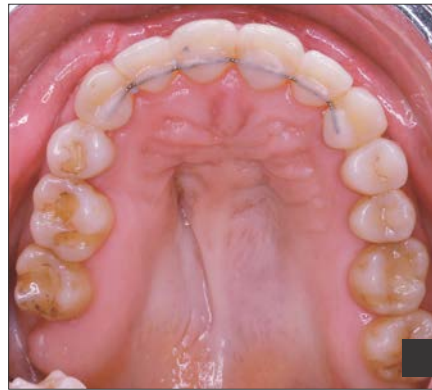Fig. 6, a-c. Oclusión, vistas frontal y laterales, después del TMD.

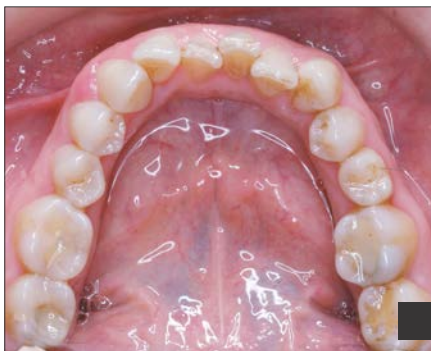

7a

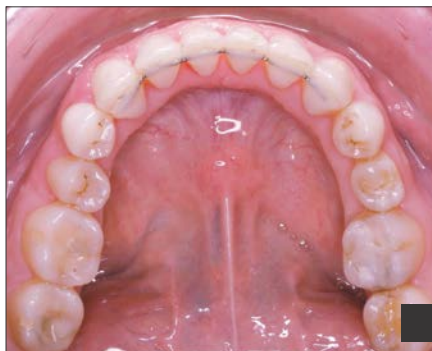

7b

Fig. 7, a-b. Arcada superior, antes y después del TMD.

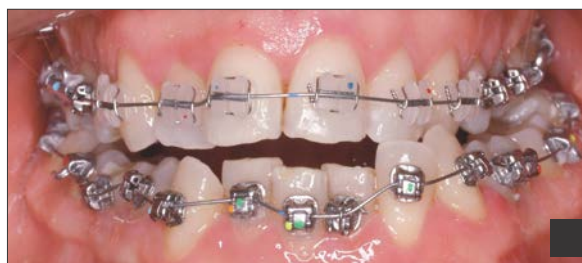

8a

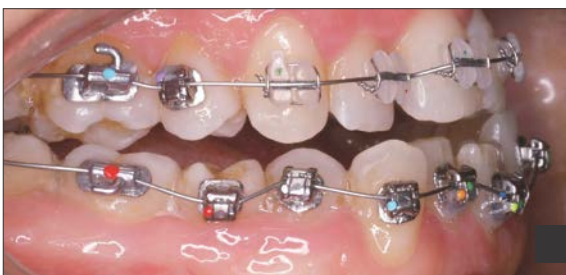

8b

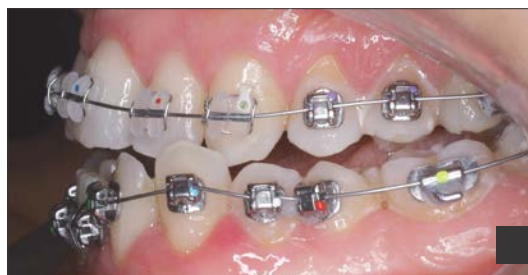Fig. 8, a-b. Arcada inferior, antes y después del TMD.



9a

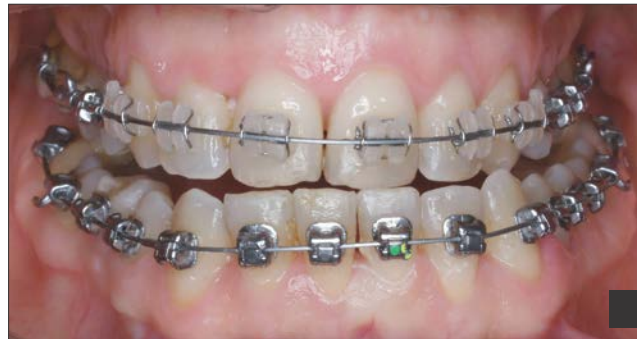

9b

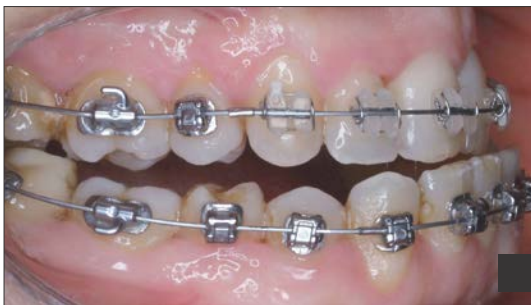

9c

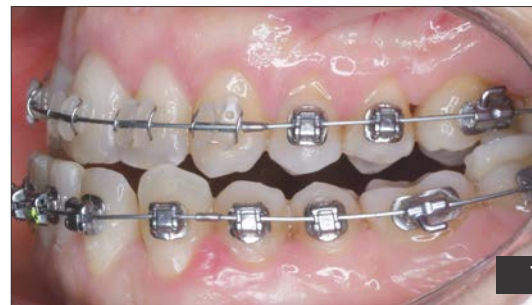Fig. 9, a-c. Oclusión, vistas frontal y laterales. Inicio de la ortodoncia, el día del cementado de la aparatología.



10a

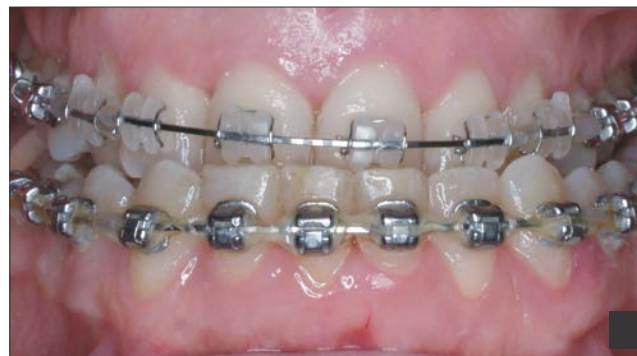

10b

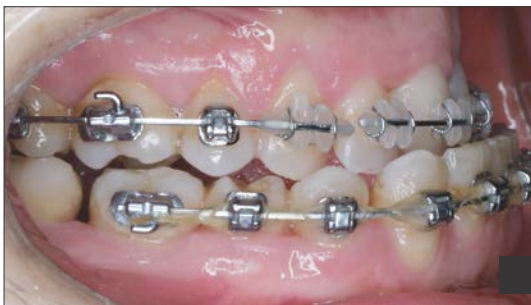

10c

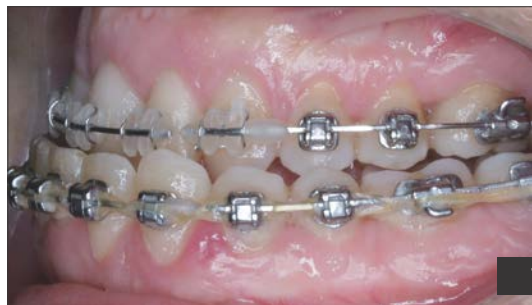Fig. 10, a-c. Oclusión, vistas frontal y laterales, durante la ortodoncia.



11a

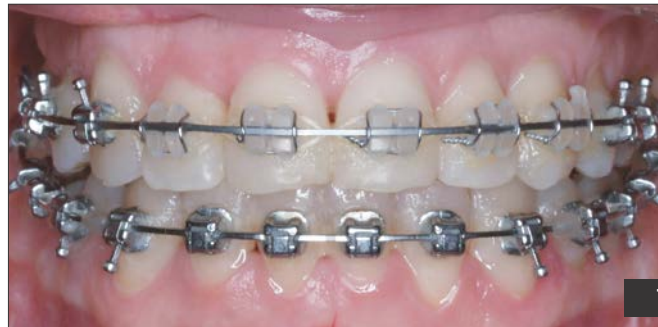

11b

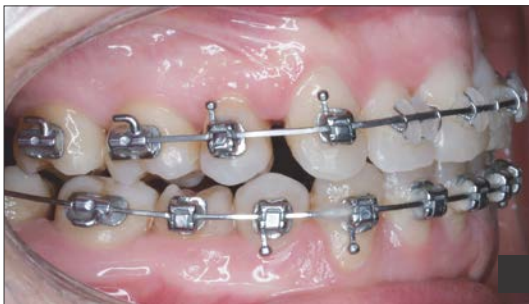

11c

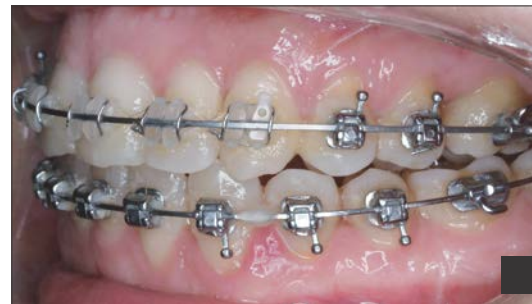Fig. 11, a-c. Oclusión, vistas frontal y laterales, inmediatamente antes de la cirugía. El arco de ortodoncia superior ha sido seccionado semanas antes, entre dos y tres.



12a

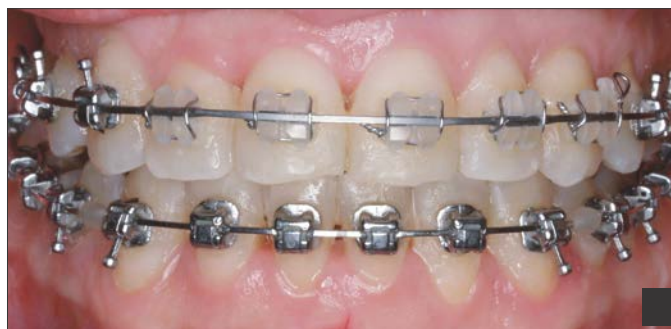

12b

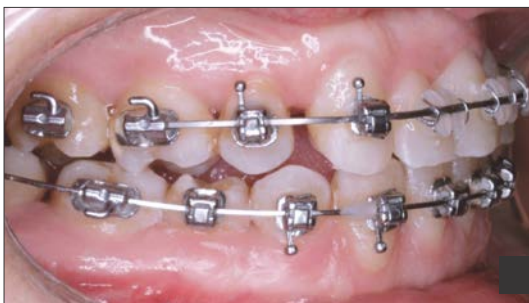

12c

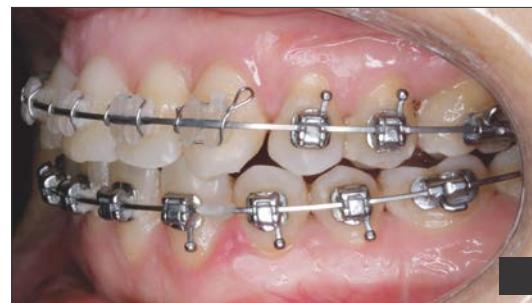Fig. 12, a-c. Oclusión, vistas frontal y laterales, después de la cirugía. Nuevo arco de ortodoncia para dar continuidad a la arcada superior, después de la segmentación quirúrgica del maxilar superior.



13a



13b



13c

Fig. 13, a-c. Oclusión, vistas frontal y laterales, inmediatamente antes de la retirada de la aparatología.

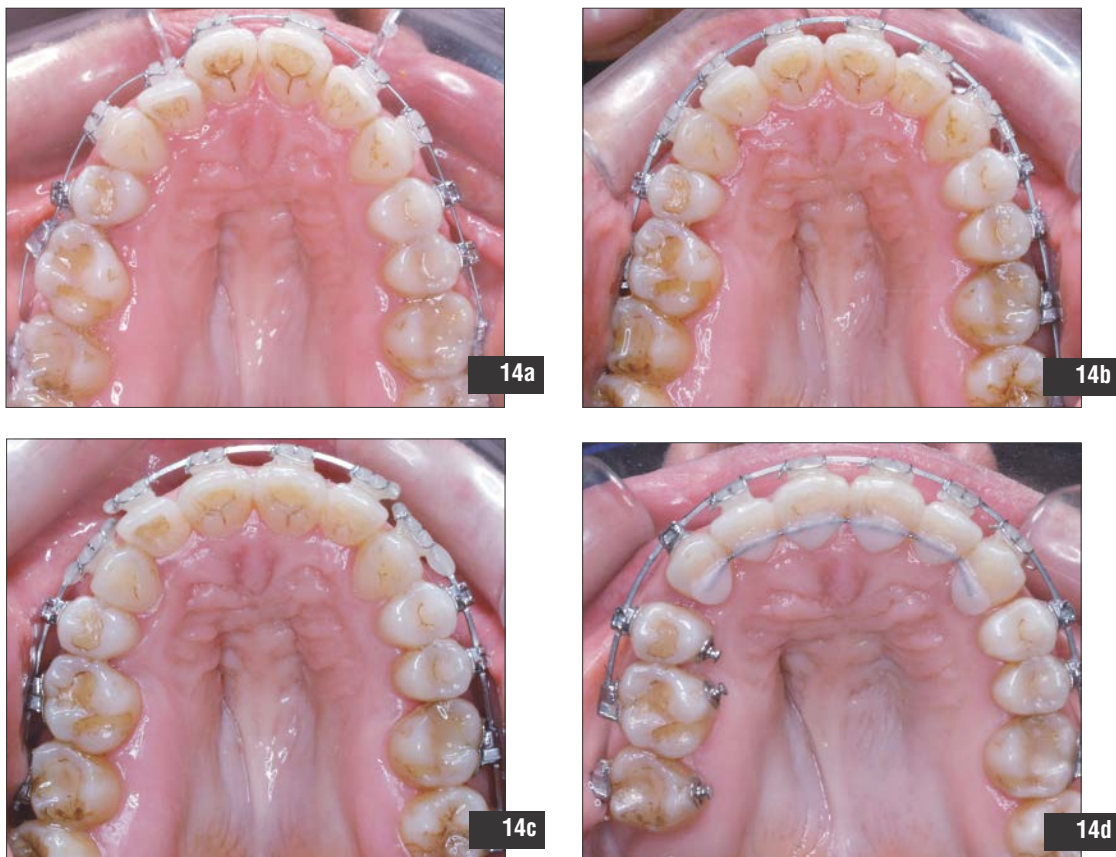

Fig. 14, a-d. Arcada superior, secuencia de tratamiento: (a) cementado de la aparatología, (b) durante la ortodoncia, (c) inmediatamente antes de la cirugía con la arcada dividida en tres segmentos y (d) justo antes de la retirada de los aparatos.

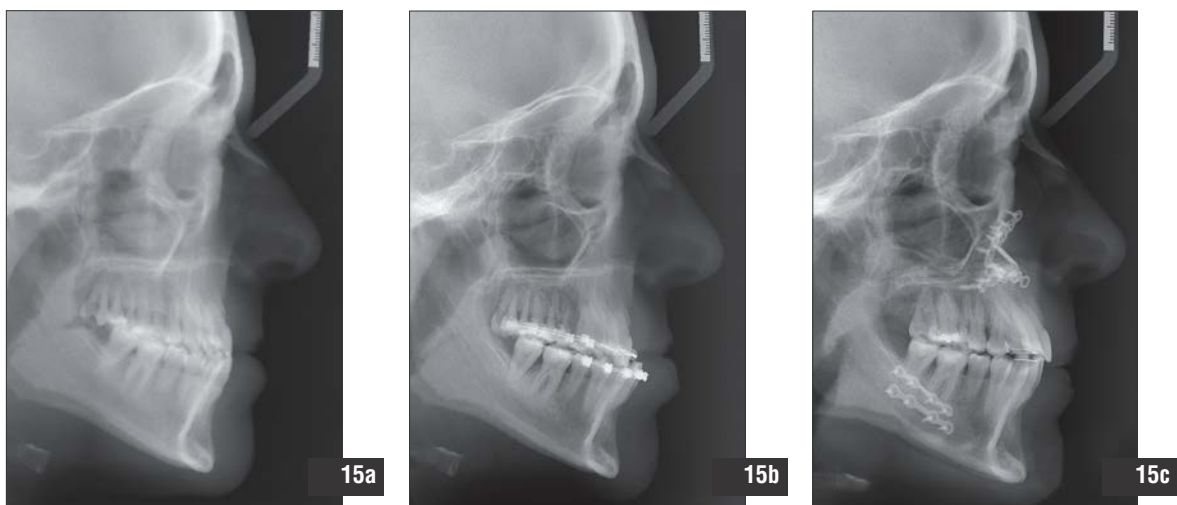


Fig. 15, a-c. Telerradiografías de perfil: (a) antes del TMD, (b) inmediatamente antes de la cirugía y (c) después del TMD.

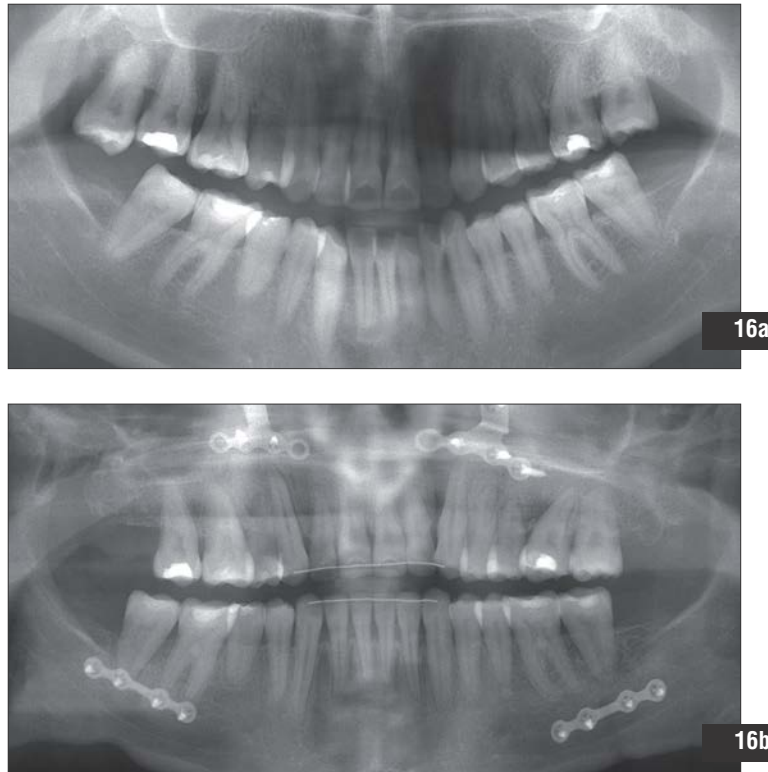


Fig. 16, a-b. Radiografías panorámicas, antes y después del TMD.

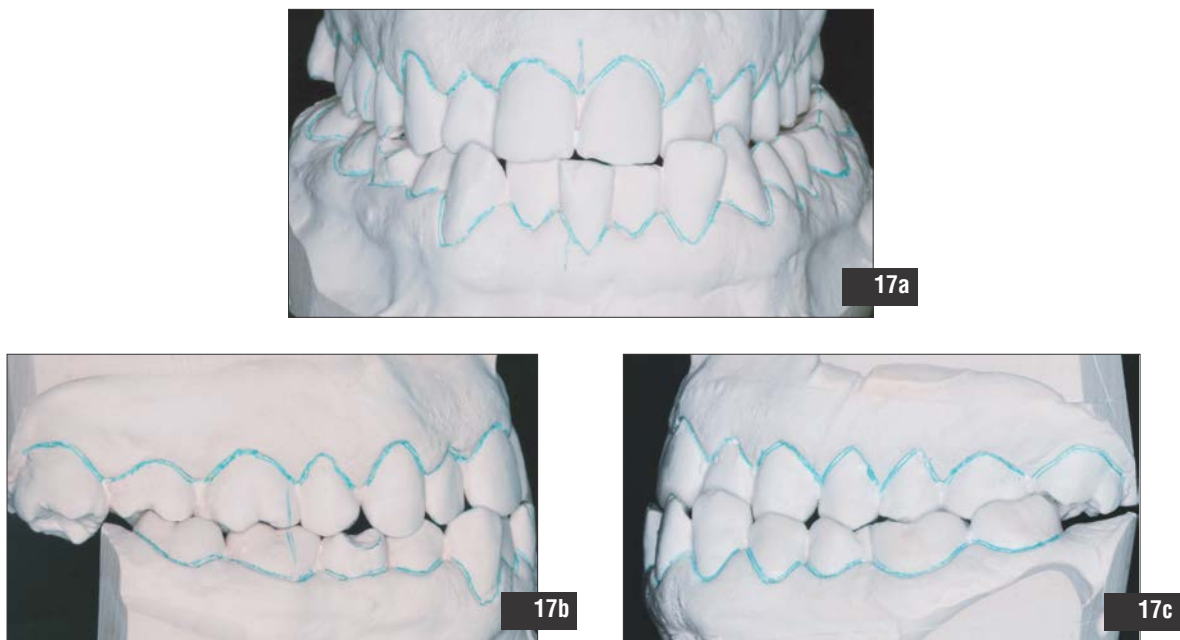


Fig. 17, a-c. Modelos, vistas frontal y laterales, antes del TMD.

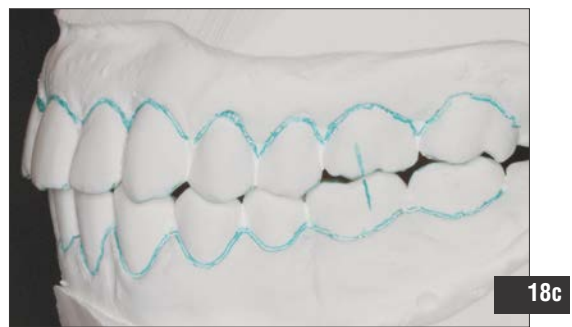
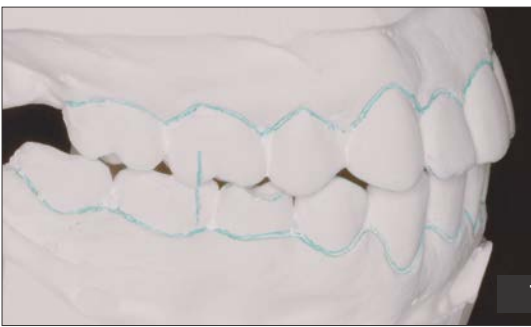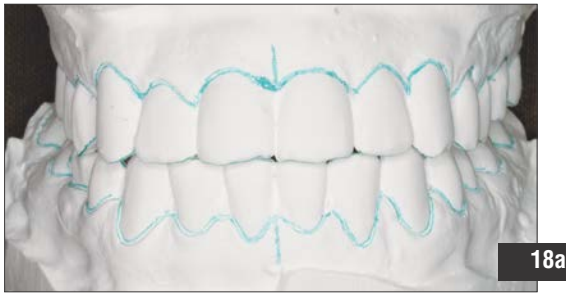


Fig. 18, a-c. Modelos, vistas frontal y laterales, después del TMD.

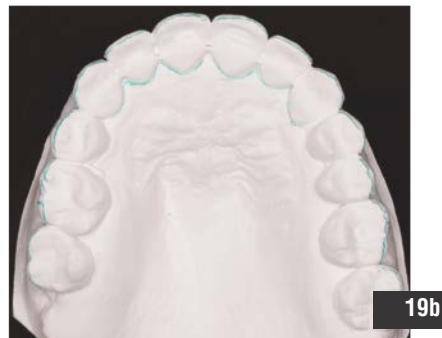
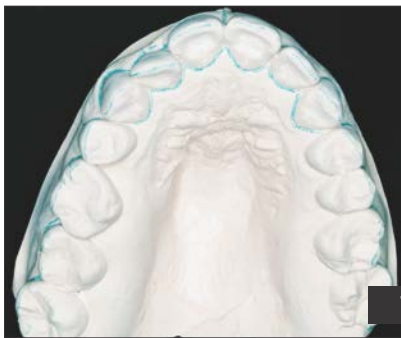


Fig. 19, a-b. Modelos de la arcada superior, vista oclusal, antes y después del TMD.

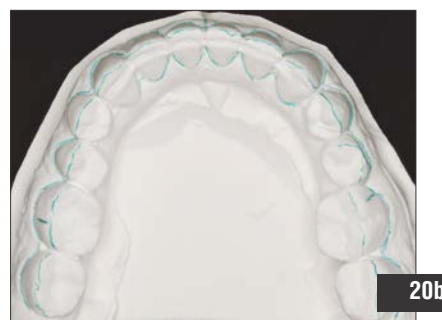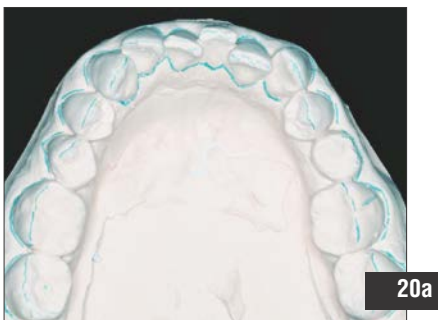


Fig. 20, a-b. Modelos de la arcada inferior, vista oclusal, antes y después del TMD.

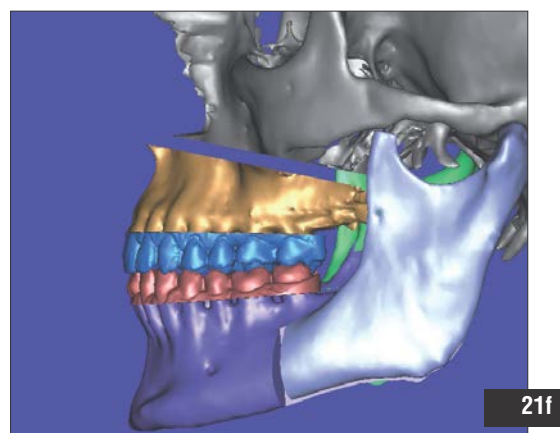
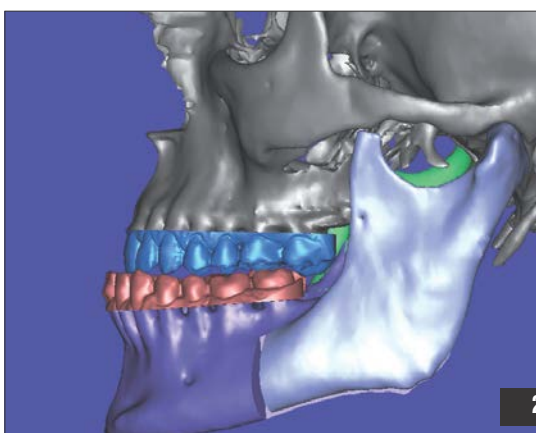
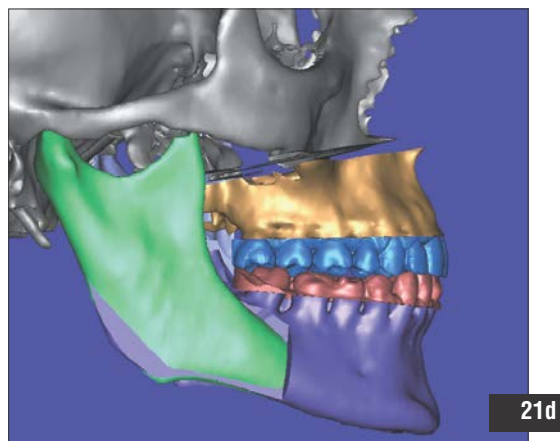
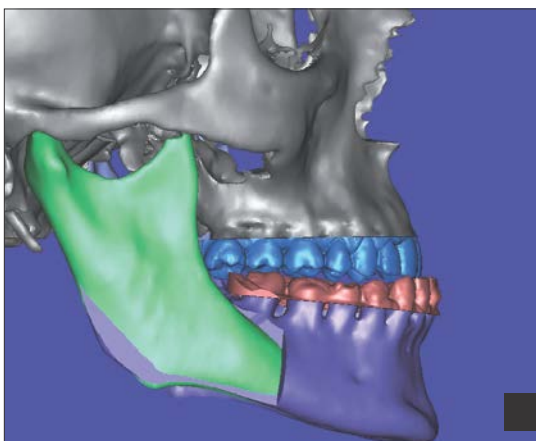
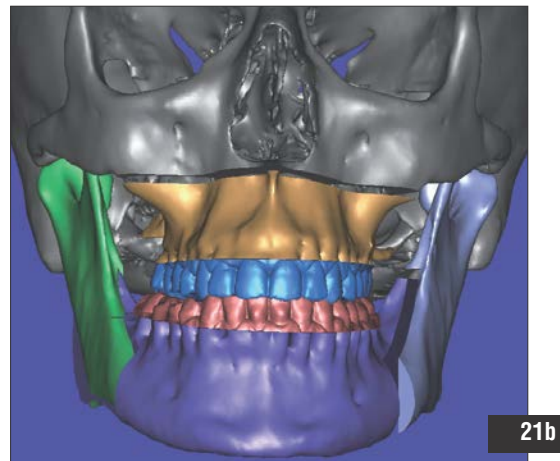
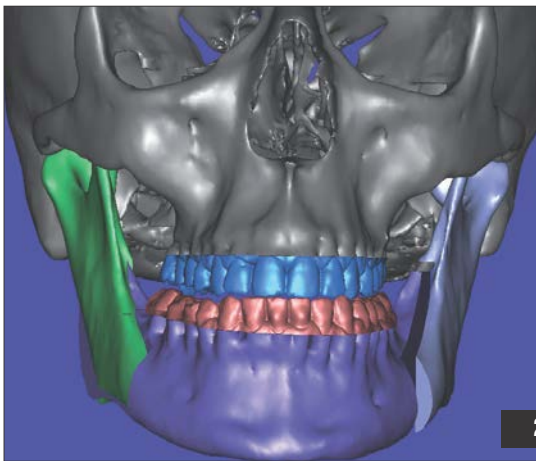


Fig. 21. a-f. Planificación 3D de la cirugía ortognática. Cráneo, vistas frontales y laterales, (a, c y e) antes y (b, d y f) después de la cirugía.

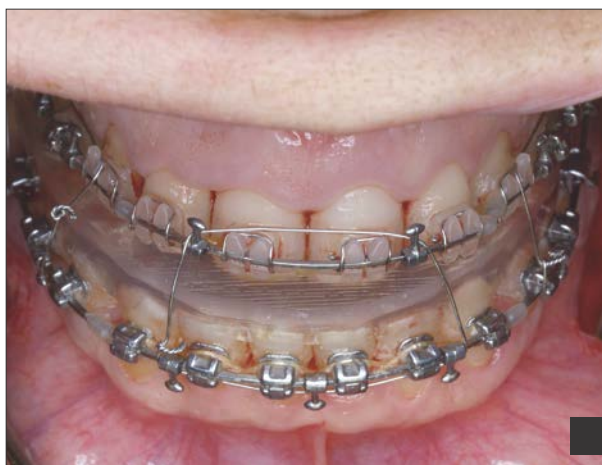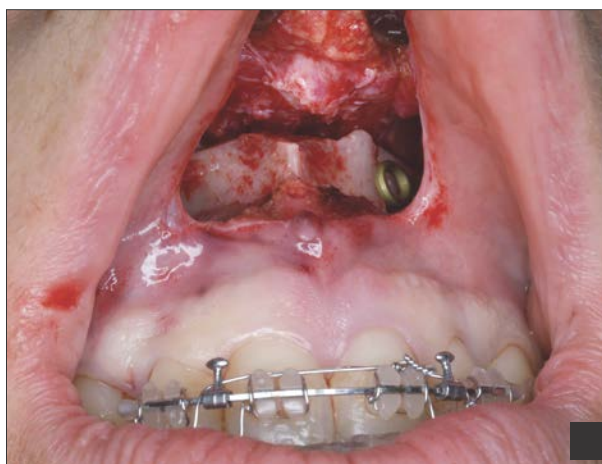

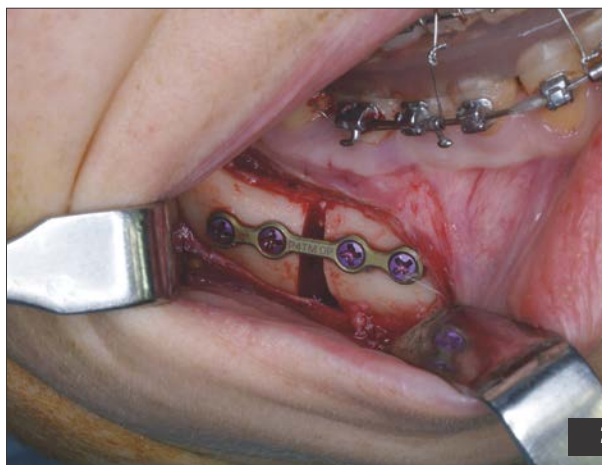
Fig. 22. a-c. Cirugía ortognática: (a) osteotomía mandibular derecha y placa de osteosíntesis, (b) osteotomía maxilar, y (c) fijación intermaxilar con la férula quirúrgica final en la boca.